

Оценка ультразвуковых критериев ремиссии у пациентов с ревматоидным артритом на фоне терапии тоцилизумабом

Р.А. Осипянц, Д.Е. Каратеев, Е.Ю. Панасюк, Г.В. Лукина,
А.В. Смирнов, С.И. Глухова, Е.Н. Александрова, А.В. Волков, Е.Л. Насонов

ФГБУ «Научно-исследовательский институт ревматологии им. В.А. Насоновой» РАМН, Москва

V.A. Nasonova Research Institute of Rheumatology, Russian Academy of Medical Sciences, Moscow

Контакты: Рита Александровна Осипянц
pchelka_maya.07@mail.ru

Contact: Rita Aleksandrovna Osipyants
pchelka_maya.07@mail.ru

Поступила 24.04.13

Цель — изучить связь ультразвуковых (УЗ) критериев ремиссии с клинико-лабораторными показателями воспалительной активности, функциональным статусом и динамикой рентгенологических изменений у пациентов с ревматоидным артритом (РА) на фоне лечения тоцилизумабом (ТЦЗ).

Материал и методы. Включено 36 больных РА (соответствующих критериям ACR 1987 г.), получавших ТЦЗ в течение 6 мес. Клинико-лабораторную оценку активности РА (индексы DAS28-СРБ, SDAI), функциональные нарушения (индекс HAQ) и УЗ-верификацию синовита суставов запястий (аппарат Voluson-i, GE, линейный датчик 4–13 МГц) осуществляли исходно и после 6 мес терапии. В качестве критериев УЗ-ремиссии условно были приняты отсутствие признаков синовита при исследовании в «серой» шкале (В-режим) и по данным энергетического доплера (ЭД) (В=0; ЭД=0) или минимальный синовит в В-режиме и не более одного гиперваскулярного сигнала по ЭД (В<1; ЭД<1). Динамику деструкции оценивали при рентгенографии кистей и стоп по методу Sharp в модификации van der Heijde (SHS). **Результаты.** После 6 мес терапии около 80% пациентов в состоянии клинической ремиссии сохраняли умеренный или выраженный синовит по данным УЗ-исследования (УЗИ). Не выявлено значимых различий по клиническому индексу активности и функциональным нарушениям между больными с наличием или отсутствием УЗ-ремиссии (p>0,05). Счет SHS к 12 мес наблюдения был достоверно выше при сохранении к 6 мес терапии признаков синовита по данным исследования в В-режиме или гиперваскуляризации по ЭД (более одного сигнала), чем при УЗ-ремиссии (p<0,05). Взаимосвязи рентгенологического прогрессирования с клиническим и функциональным статусом отмечено не было (p>0,05).

Заключение. Субклинический синовит наблюдается даже при клинической ремиссии РА. Прогрессирование деструкции достоверно связано с персистенцией синовита по данным сонографии.

Ключевые слова: ремиссия ревматоидного артрита, ультразвуковое исследование суставов, субклинический синовит, рентгенологическое прогрессирование деструкции, тоцилизумаб.

Для ссылки: Осипянц РА, Каратеев ДЕ, Панасюк ЕЮ и др. Оценка ультразвуковых критериев ремиссии у пациентов с ревматоидным артритом на фоне терапии тоцилизумабом. Научно-практическая ревматология. 2013;51(5):500–6.

EVALUATION OF ULTRASOUND REMISSION CRITERIA IN PATIENTS WITH RHEUMATOID ARTHRITIS DURING TOCILIZUMAB THERAPY

R.A. Osipyants, D.E. Karateev, E.Yu. Panasyuk, G.V. Lukina,
A.V. Smirnov, S.I. Glukhova, E.N. Aleksandrova, A.V. Volkov, E.L. Nasonov

Objective: to study the association of ultrasound (US) remission criteria with the clinical and laboratory indicators of inflammatory activity, functional status, and X-ray changes in patients with rheumatoid arthritis (RA) during tocilizumab (TCZ) therapy.

Subjects and methods. The trial included 36 patients with RA (meeting the 1987 American College of Rheumatology (ACR) criteria) who had received TCZ for 6 months. The authors made a clinical and laboratory assessment of RA activity (DAS28-CRP, and SDAI), functional impairments (HAQ index) and US verification of wrist joint synovitis (a Voluson-i device, GE, 4-13-MHz linear transducer) at baseline and 6 months after therapy. No signs of grey-scale (B-mode) and power Doppler (PD) synovitis (B = 0; PD = 0) or minimal B-mode synovitis, and not more one PD hypervascular signal (B ≤ 1; PD ≤ 1) were arbitrarily taken as US remission criteria. Destruction changes were evaluated by hand and foot X-ray using the Sharp method modified by van der Heijde (SHS).

Results. After 6 months of therapy, about 80% of the patients in clinical remission retained moderate or significant synovitis, as evidenced by US studies. There were no clinical differences in clinical activity indices and functional impairments between the patients who were and were not in US remission (p > 0.05). The 12-month follow-up SHS score was significantly higher with the preservation of 6-month therapy signs of B-mode synovitis and PD hypervascularization (of not more than one signal) than that in US remission (p < 0.05). There was no relationship of X-ray progression to the clinical and functional statuses (p > 0.05).

Conclusion. Subclinical synovitis is observed even in clinical remission of RA. Destruction progression is significantly related to synovitis persistence, as shown by ultrasonography.

Key words: rheumatoid arthritis remission, joint ultrasonography, subclinical synovitis, X-ray destruction progression, tocilizumab.

For reference: Osipyants RA, Karateev DE, Panasyuk EYu et al. Evaluation of ultrasound remission criteria in patients with rheumatoid arthritis during tocilizumab therapy. Rheumatology Science and Practice. 2013;51(5):500–6.

DOI: <http://dx.doi.org/10.14412/1995-4484-2013-1540>

Ревматоидный артрит (РА) — хроническое воспалительное заболевание с персистирующим синовитом и прогрессированием деструкции, приводящим к стойким функциональным нарушениям, ранней потере трудо-

способности и сокращению продолжительности жизни пациентов [1].

Полагают, что активность воспалительного процесса в суставах является одним из основных факторов, определяющих скорость

и характер прогрессирования РА [2]. Предотвращение деструктивных повреждений в дебюте заболевания способствует сохранению функционального статуса и улучшению отдаленного прогноза [1, 3].

Целью терапии РА является достижение стойкой ремиссии заболевания [4, 5]. Однако состояние ремиссии, зафиксированное по индексам активности РА, не всегда эквивалентно полному отсутствию воспаления. Имеются сведения, что у больных с клинической ремиссией в ряде случаев продолжается прогрессирование деструктивных изменений суставов [6, 7].

Так, метаанализ [8], включавший 4 обсервационных исследования (323 пациента), показал прогрессирование структурных изменений в 19–54% случаев к 3–5 годам наблюдения при наличии ремиссии по DAS28 и критериям Американской коллегии ревматологов (ACR).

Кроме того, у пациентов, достигших ремиссии на фоне комбинированной терапии с использованием генно-инженерных биологических препаратов (ГИБП), наблюдалось более значительное замедление деструкции, чем у больных, получающих монотерапию базисными противовоспалительными препаратами (БПВП) [9].

Таким образом, имеются четкие доказательства, что раннее начало «агрессивной» терапии может снизить темпы структурного прогрессирования, однако традиционные критерии ремиссии не способны в полной мере отразить истинный статус заболевания.

Благодаря чувствительным методам визуализации, таким как ультразвуковое исследование (УЗИ) и магнитно-резонансная томография (МРТ) суставов, стало возможно верифицировать субклинический синовит, который ассоциируется с неудовлетворительными клиническими и функциональными исходами у пациентов с РА [10, 11].

В связи с этим интересны данные о влиянии гипервазкулярных потоков синовии по данным энергетического доплера (ЭД) на прогрессирование структурных изменений в суставах даже у пациентов, достигших клинической ремиссии [12, 13].

В отечественной литературе отсутствуют убедительные сведения о возможностях сонографического контроля статуса активности РА и его взаимосвязи с динамикой рентгенологического прогрессирования.

Цель исследования – изучить связь ультразвуковых (УЗ) критериев ремиссии с клинико-лабораторными показателями воспалительной активности, функциональным статусом и динамикой рентгенологических изменений у пациентов с РА на фоне лечения тоцилизумабом (ТЦЗ).

Материал и методы

В исследование включены 36 пациентов (26 женщин и 10 мужчин, медиана возраста 51 [43; 57] год, длительности болезни – 4,5 [2; 8] года) с диагнозом РА (по критериям ACR 1987 г.), последовательно поступивших на лечение в ФГБУ «НИИР им. В.А. Насоновой» РАМН с 2009 по 2010 г.

В зависимости от давности заболевания больные были стратифицированы на две группы: 1-ю (n=9) составили пациенты с ранним РА (РРА; длительность болезни до 2 лет), 2-ю (n=27) – больные с длительным РА (ДтРА; длительностью свыше 2 лет). Все пациенты получали ТЦЗ (8 мг/кг

внутривенно) 1 раз в 4 нед в течение 6 мес на фоне продолжения предшествующей терапии БПВП, нестероидными противовоспалительными препаратами (НПВП) и глюкокортикоидами (ГК).

Клинико-лабораторную оценку активности РА и УЗ-верификацию синовита осуществляли исходно и после 6 мес терапии. Клиническая оценка статуса и УЗИ выполнялись с интервалом не более 24 ч независимыми специалистами, не знающими результатов проводимого обследования.

Количественная оценка активности РА проводилась по индексам DAS28, для вычисления которого использовалось значение концентрации С-реактивного белка (СРБ) [14], и SDAI [15].

Функциональную недостаточность (ФН) опорно-двигательного аппарата определяли с помощью Стэнфордского опросника состояния здоровья – Health Assessment Questionnaire (HAQ) [16].

Рентгенографию кистей и стоп выполняли в прямой проекции с определением суммарного счета эрозий и общего суммарного показателя рентгенологического прогрессирования по методу Sharp в модификации van der Heijde (SHS) [17]. Приrost суммы общего счета SHS за 12 мес наблюдения более 0,5 балла свидетельствовало о прогрессировании деструкции.

УЗИ суставов запястий проводили на аппарате Voluson-i (GE, США) с использованием мультисекторного линейного датчика (4–13 МГц) и режима ЭД, параметры которого были адаптированы для регистрации низкоскоростных потоков (PRF 300–600 Гц, низкий фильтр, динамический диапазон 20–40 дБ).

УЗ-признаками синовита являлись внутрисуставной выпот и пролиферация синовиальной оболочки по данным «серой» шкалы (В-режим), а также наличие цветковых сигналов (гипервазуляризации) синовии в режиме ЭД согласно OMERACT (the Outcome Measures in Rheumatology Clinical Trials) [18].

Для определения степени синовита оценивали в баллах выраженность внутрисуставного выпота, толщины синовиальной оболочки и гипервазулярированных потоков синовии. Значение полученного при этом суммарного показателя могло варьировать от 0 до 12. В соответствии с результатами такой оценки выраженность воспалительного процесса условно определялась как минимальная, если сумма баллов не превышала 3; как умеренная, если она была >3, но ≤6, и как значимая, если она была >6.

Условно выделяли «полную» и «частичную» УЗ-ремиссию. Под полной понимали отсутствие признаков синовита в В-режиме и по данным ЭД (В=0; ЭД=0), под частичной – наличие минимального синовита и не более одного гипервазулярированного сигнала доплера (В≤1; ЭД≤1) [19].

Статистическую обработку полученных данных проводили с помощью пакета программ Statistica 8.0. Результаты представлялись в виде медианы с интерквартильным размахом [25-й; 75-й перцентили]. Достоверность изменений внутри групп определяли при помощи критерия Уилкоксона, при сравнении групп использовали t-тест Стьюдента и критерий Манна–Уитни. Для выявления взаимосвязи между показателями применяли линейный корреляционный анализ по Спирмену. Различия считались достоверными при $p < 0,05$.

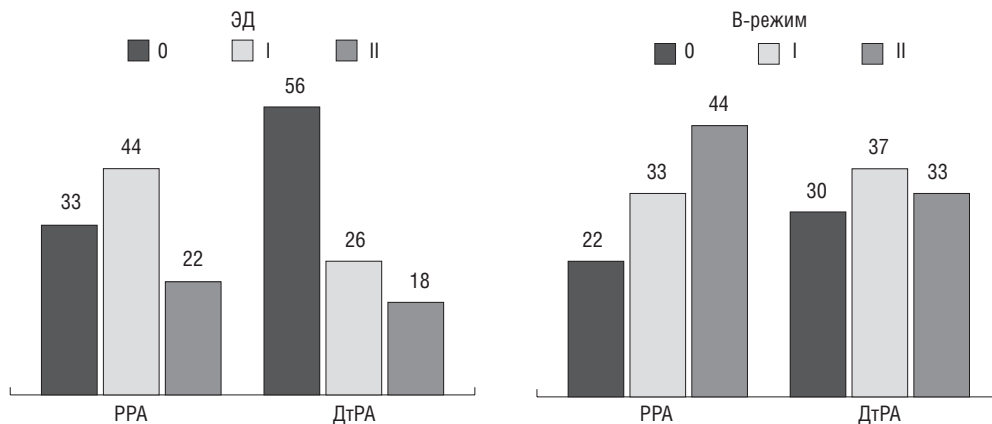


Рис. 1. Исходные УЗ-параметры синовиита у пациентов (%) с различной длительностью РА. Градация синовиита: 0 – минимальный; I – умеренный; II – значимый

Результаты

Клинико-лабораторная и инструментальная характеристика больных РА. Ревматоидный фактор (РФ) был обнаружен у 80%, антитела к циклическому цитруллинированному пептиду (АЦЦП) – у 83% больных, медиана DAS28-СРБ составила 6,5 [5,8; 7], эрозивные изменения по данным рентгенографии кистей и стоп обнаружены в 75% случаев. У большинства больных отмечались умеренные и выраженные функциональные нарушения (медиана HAQ 1,75 [1,38; 2,19]). Среди пациентов с РРА концентрация СРБ была значимо выше (50 [25; 73] мг/л), чем в группе ДтРА (29 [15; 55] мг/л; $p < 0,05$) и наблюдалась тенденция к более высоким значениям СОЭ (46 [38; 54] и 38 [26; 56] мм/ч соответственно; $p > 0,05$). Достоверных различий по остальным параметрам общей характеристики пациентов (за исключением длительности болезни) выявлено не было.

По результатам УЗИ (рис. 1) в группе РРА в подавляющем большинстве случаев исходно преобладал умеренный и значимый синовит как в «серой» шкале (77%), так

и в режиме ЭД (66%). При давности болезни свыше 2 лет умеренная и значимая активность в 70% случаев регистрировалась в В-режиме и в 44% – с помощью доплера.

Частота клинико-лабораторной и УЗ-ремиссии. Критериям полной УЗ-ремиссии после 6 мес терапии в целом соответствовали 4 (11%) из 36 пациентов, частичной – 9 (25%). Как видно из рис. 2, при РРА она наблюдалась чаще, чем при ДтРА (соответственно в 44 и 75% случаев по данным исследования; $p = 0,01$). Интересно, что количество пациентов, достигших полной или частичной ремиссии по данным ЭД, не различалось при разной длительности болезни: 11 и 22% в группе РРА, 11 и 26% при ДтРА соответственно ($p > 0,05$).

УЗ-признаки воспалительной активности сохранялись в 27 (75%) случаях в режиме доплеровского картирования и в 29 (80,5%) – согласно «серой» шкале. При этом персистирующий синовит достоверно чаще выявлялся у лиц с ДтРА, чем при РРА: 74% (20/27) и 26% (7/27) ($p < 0,05$); 83% (24/29) и 17% (5/29) ($p < 0,01$) по данным ЭД и В-режима соответственно.

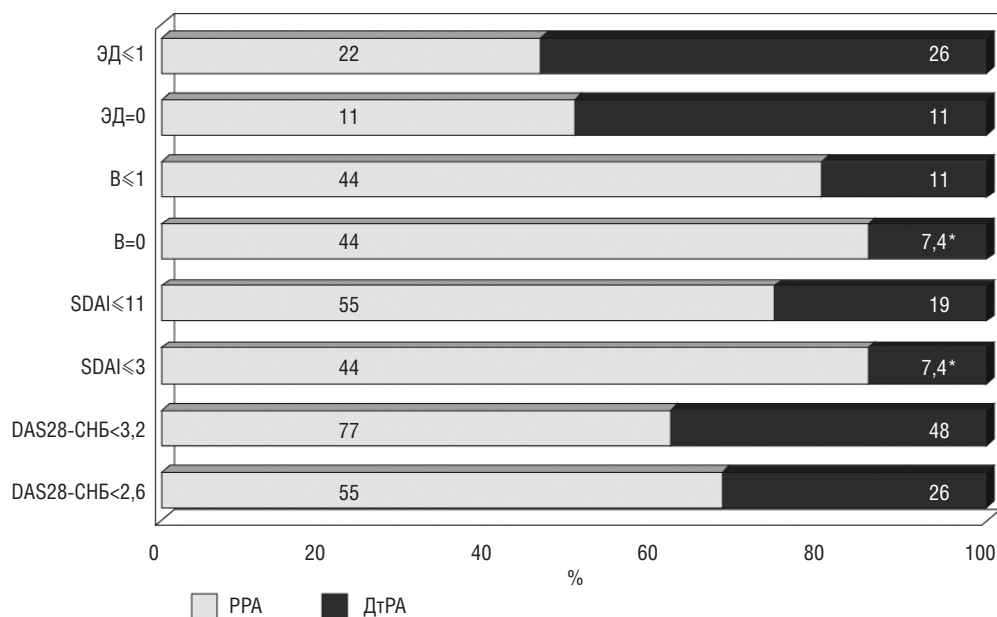


Рис. 2. Частота достижения ремиссии и низкой активности по данным клинических индексов и УЗИ у пациентов с РА. * $p < 0,05$

Взаимосвязь УЗ-критериев ремиссии с клиническими, функциональными и рентгенологическими параметрами у пациентов с РА на фоне терапии ТЦЗ, Ме [25-й; 75-й перцентили]

Показатель	ЭД			В-режим		
	>1 (n=26)	≤1 (n=10)	0 (n=4)	>1 (n=28)	≤1 (n=8)	0 (n=6)
Длительность	4,5 [2; 8]	4,9 [3; 8]	6,4 [2,9; 12]	5,2 [2,5; 8]	2,9 [1; 5]*	1,8 [0,6; 6]**
ЧПС28 ¹	12 [9; 16]	14 [11; 15]	12 [6; 16]	12,5 [10; 15,5]	10,5 [8; 15]	10,5 [9; 15]
ЧБС28 ¹	6 [1; 10]	6 [5; 11]	4,5 [0,5; 9,5]	6 [1; 10,5]	5,5 [0,5; 7,5]	5,5 [1; 7]
СРБ ¹	0,4 [0,2; 1,5]	0,6 [0,2; 0,9]	0,6 [0,3; 1,3]	0,7 [0,3; 1,7]	0,2 [0,2; 0,8]	0,2 [0,2; 0,8]*
СОЭ ¹	4 [2; 12]	4 [4; 6]	4 [3; 5]	6 [4; 12]	4 [2,5; 4]	4 [3; 4]
DAS28-СРБ ¹	3,95 [2,1; 4,8]	3,9 [3,5; 4,7]	3,9 [3,5; 4,6]	4 [2,6; 5]	3,6 [1,9; 4,2]	3,6 [2,2; 3,9]
SDAI ¹	28,5 [6; 41]	28 [25; 38]	28 [25; 37,6]	29 [11; 41]	24 [4,8; 31]	24 [6,5; 27]
HAQ ¹	0,38 [0; 0,75]	1 [0,63; 1,25]**	0,8 [0,38; 1]	0,56 [0; 1]	0,63 [0,25; 0,8]	0,63 [0,63; 0,75]
Общий счет SHS ²	84 [55; 131]	32,5 [19,5; 83]*	32,5 [25,5; 66]	78 [53; 129]	56,5 [9,5; 129]	20,5 [9; 82]*

Примечание. ЧПС28 – число припухших суставов из 28, ЧБС28 – число болезненных суставов из 28. *p<0,05; **p=0,01 – критерий Манна–Уитни; ¹ – оценка показателей через 6 мес наблюдения; ² – оценка показателей через 12 мес наблюдения.

Доля пациентов, достигших клинической ремиссии, среди лиц с PPA была больше, чем при ДтРА: соответственно 55 и 26% по DAS28-СРБ (p>0,05) и 44 и 7,4% по SDAI (p=0,01). Низкая активность при PPA и ДтРА отмечалась соответственно в 77 и 48% случаев по DAS28-СРБ, в 55 и 19% – по SDAI. Однако эти различия недостоверны.

Вместе с тем у 9 из 11 больных с ремиссией по DAS28-СРБ и у 4 из 5 с ремиссией по SDAI сохранялись УЗ-признаки умеренной или выраженной воспалительной активности как минимум в одном суставе. Достоверных различий по клиническим индексам активности между пациентами, соответствующими и не соответствующими критериям УЗ-ремиссии, выявлено не было (см. таблицу).

Оценка функционального статуса пациентов. После 6 мес лечения нормализация функции суставов (HAQ<0,5) наблюдалась у 15 (42%) больных, в остальных случаях (n=21; 58%) преобладали лишь минимальные функциональные нарушения (медиана счета HAQ 0,56 [0; 1] балла). Не отмечалось существенных различий по частоте УЗ-признаков синовита при наличии и отсутствии ФН (93 и 85% соответственно; p>0,05).

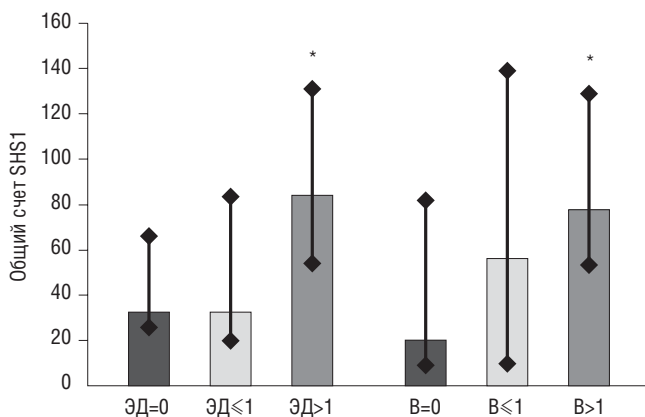


Рис. 3. Взаимосвязь УЗ-счета синовита и рентгенологического прогрессирования деструкции суставов кистей и стоп по общему счету SHS у пациентов с РА. *p<0,05; SHS1 – рентгенологический счет прогрессирования деструкции к 12 мес наблюдения; ЭД, В – счет синовита по данным энергетического доплера и «серой» шкалы к 6 мес осмотра

Как следует из таблицы, среди больных с минимальными изменениями суставов по результатам исследования (ЭД≤1) выраженность ФН была даже выше, чем у лиц со стойкой гипертваскуляризацией синовиоидии более чем в одном суставе (HAQ 1 [0,63; 1,25] и 0,38 [0; 0,75] соответственно; p=0,01).

Динамика рентгенологических изменений. При анализе структурных изменений кистей и стоп к 12 мес наблюдения рентгенологическая ремиссия была установлена у 21 (58%) пациента. Прогрессирование деструктивного процесса отмечалось в 13 (36%) случаях по счету эрозий и в 15 (42%) – по общему счету SHS. Хотя темпы прогрессирования были минимальны: отрицательная динамика статистически достоверна, – медианы увеличения счета эрозий и общего счета SHS составили 0 [0; 3] и 0 [0; 13,5] соответственно (p<0,001). Отрицательная рентгенологическая динамика при ДтРА отмечалась чаще, чем при PPA: у 12 (80%) из 15 и 3 (20%) из 15 больных соответственно (p<0,05). У 14 (93%) из 15 пациентов прогрессирование структурных изменений сочеталось с персистирующим синовитом по данным сонографии.

При сохранении к 6 мес терапии даже минимальных признаков синовита в режиме «серой» шкалы или более чем одного гипертваскулярного потока синовиоидии по данным ЭД значения счета SHS к 12 мес наблюдения были достоверно выше (рис. 3), чем при УЗ-ремиссии (p<0,05). Достоверных ассоциаций темпов рентгенологического прогрессирования с клиническим или функциональным статусом больных отмечено не было (p>0,05).

Обсуждение

Клинические и лабораторные показатели воспалительной активности имеют решающее значение для определения ремиссии при РА. Однако эти критерии основаны на суррогатных маркерах воспаления, условно отражающих границы клинической ремиссии [20]. Известно, что при таком подходе можно недооценить воспалительную активность РА и наличие синовита в суставах как ввиду отсутствия повышения острофазовых показателей воспаления, так и за счет недостаточной чувствительности клинической оценки. Возможна также переоценка активности, связанная с наличием коморбидных заболеваний или субъективным характером общей оценки больного [21].

По мнению крупных экспертов-ревматологов, даже новые критерии ремиссии Американской коллегии ревматологов/Европейской антиревматической лиги (ACR/EULAR) 2010 г. не являются окончательными [22], так как не включают в себя такие методики визуализации, как УЗИ или МРТ, выявляющие даже самое минимальное воспаление, наличие которого может способствовать прогрессированию деструктивных изменений в суставах.

В ряде работ показано, что примерно у 94% больных в состоянии клинической ремиссии сохраняются УЗ-признаки синовита при исследовании в «серой» шкале и у 60% пациентов отмечается гиперваскуляризация синовии в режиме ЭД [6–8, 12, 13, 19, 23].

У обследованных нами пациентов к 6 мес терапии УЗ-признаки воспалительной активности выявлялись в 75% случаев в режиме доплеровского картирования и в 80,5% – при использовании «серой» шкалы. Следует отметить, что при ДтРА синовит персистировал достоверно чаще, чем при РРА, свидетельствуя о более низкой эффективности лечения у данной категории пациентов.

Мы не выявили существенных различий по клиническим индексам активности при наличии и отсутствии УЗ-ремиссии ($p > 0,05$).

Подобные результаты отражены в работе В. Saleem и соавт. [23], где оценивалось наличие УЗ-признаков синовита у пациентов ($n=128$), отвечающих критериям клинической ремиссии. Было установлено, что ремиссия по DAS28, SDAI, критериям ACR, ACR/EULAR (2010) не сопровождалась полным отсутствием субклинического воспаления по данным УЗИ. Выраженность признаков синовита при исследовании в режимах «серой» шкалы и ЭД достоверно не различалась у больных с клинической ремиссией и активным РА ($p > 0,05$). Тем не менее частота сонографической ремиссии у больных со значениями SDAI $\leq 3,3$ была существенно выше, чем у остальных пациентов: соответственно 23 и 9,3% ($p < 0,05$), – что позволило авторам рассматривать индекс SDAI как более объективный показатель для оценки клинической активности РА.

Таким образом, полученные данные подтверждают несоответствие параметров клинико-лабораторной и УЗ-ремиссии и свидетельствуют, что УЗИ может значимо улучшить оценку клинического статуса у пациентов с РА.

Раннее назначение базисной терапии при РА повышает вероятность клинической ремиссии и замедляет структурное прогрессирование [5]. В то же время влияние длительности болезни на достижение УЗ-ремиссии остается предметом дискуссий.

Согласно данным G. Peluso и соавт. [19] пациенты с РРА, отвечающие клиническим критериям ремиссии (DAS28 $< 2,6$), вдвое чаще имели УЗ-признаки ремиссии (ЭД=0; В=0), нежели больные с ДтРА (43,7 и 17,4% соответственно), хотя различия не достигли уровня статистической значимости ($p > 0,05$).

У наших пациентов аналогичная тенденция четко прослеживалась при использовании В-модальной сонографии, указывая на то, что частота УЗ-ремиссии значимо связана с ранней стадией болезни (РРА/ДтРА – 44/7,4%, $p < 0,05$). Что касается показателей доплеровского ответа, то достоверных ассоциаций с длительностью РА нами выявлено не было. Это обстоятельство мо-

жет быть обусловлено как исходно большей активностью ЭД-сигналов в группе РРА, так и использованием УЗ-оборудования неэкспертного класса с меньшей чувствительностью ЭД.

Изучению функциональных возможностей пациентов в настоящее время придается особое внимание.

В нашей работе анализ динамики индекса HAQ отразил достаточно высокую частоту (42%) достижения функциональной ремиссии после 6 мес терапии ТЦЗ, что согласуется с результатами недавно опубликованного систематического обзора [24], где оценено влияние ТЦЗ на функциональный статус и качество жизни пациентов с РА ($n=2617$). Терапия ТЦЗ (в среднем в течение 24 нед) значимо улучшает функциональный статус у 60–68% больных по сравнению с контрольной группой (32–48%) и способствует достижению популяционных значений индекса HAQ (функциональной ремиссии) в 23–48% случаев.

В нашей группе обследованных не выявлено связи функционального статуса с показателями УЗ-ремиссии. Эти данные близки к упомянутой выше работе В. Saleem и соавт. [23], в которой не наблюдалось достоверных различий индекса HAQ при наличии и отсутствии УЗ-ремиссии.

Важность ремиссии у пациентов с РА твердо постулируется экспертами EULAR [25]. Однако более чем у 50% пациентов, достигших клинической ремиссии, вновь может возникнуть обострение заболевания в течение последующих 24 мес [26]. Считается, что подобная нестабильность ремиссии является следствием персистирования субклинического синовита.

Имеются сведения, что активность ЭД-сигналов – независимый предиктор отдаленных исходов рентгенологического прогрессирования и обострения болезни у пациентов с клинической ремиссией или низкой активностью [27].

В исследовании G. Peluso и соавт. [19] отмечено, что при отсутствии гиперваскуляризации синовии частота обострения болезни в течение последующих 12 мес вдвое ниже, чем при наличии таковой (20 и 47,1% соответственно). С. Scire и соавт. [27] в 6-месячном наблюдении 106 пациентов с РРА (средняя длительность 3,8 мес) доказали, что отсутствие активности в режиме доплеровского картирования с вероятностью свыше 90% подтверждает стабильность статуса ремиссии. Более того, V. Foltz и соавт. [13] установили, что только исходные значения гиперваскуляризации по ЭД – независимый прогностический маркер последующего обострения и рентгенологического прогрессирования болезни.

Следовательно, гиперваскуляризация синовии (ЭД ≥ 1) с большой долей вероятности может быть расценена как специфический критерий «активного» синовита и независимый предиктор обострения РА. Необходимость использования ЭД как маркера стабильности ремиссии для оценки исхода болезни и контроля терапии представляется очевидной.

Наряду с работами, подтверждающими вариабельность шансов ремиссии, крупные исследования свидетельствуют о диссоциации клинической картины и рентгенологического статуса у пациентов, получающих ГИБП, а именно – замедлении рентгенологического прогрессирования при персистировании активности заболевания [28–30].

В нашей работе рентгенологическая ремиссия была достигнута более чем у половины (58%) пациентов. Важно, что прогрессирование структурного поражения в 93% случаев сочеталось с персистирующим синовитом по данным сонографии. Выявленная достоверная взаимосвязь прироста структурных изменений в суставах с признаками синовита в режиме «серой» шкалы и гиперваскуляризации по ЭД (более одного сигнала) позволяют рассматривать субклиническое воспаление как предиктор неблагоприятного прогноза болезни. Эти результаты сходны с полученными в зарубежных исследованиях, декларирующих прогностическое значение сонографии в развитии рентгенологического прогрессирования [12, 13].

Однако темпы рентгенологического прогрессирования в целом были незначительными, несмотря на персистирование воспалительной активности по данным УЗИ. Возникает вопрос — насколько рентгенологическое прогрессирование зависит от воспалительной активности и/или стратегии терапии?

Предполагают, что замедление темпов рентгенологического прогрессирования на фоне комбинированной терапии с использованием ГИБП не связано с подавлением синовита, а является следствием гетерогенности антидеструктивного эффекта препаратов за счет воздействия на остеокласты [28–31].

Так, J. Smolen и соавт. [32] на большой когорте пациентов (n=414), получающих ТЦЗ в рамках исследования

LITHE, установили, что подавление эрозивно-деструктивного процесса в суставах не ассоциировалось с динамикой клинико-лабораторной активности РА. Иными словами, у пациентов с низкой и высокой активностью болезни были отмечены сопоставимо низкие темпы рентгенологического прогрессирования, в отличие от больных, получающих монотерапию МТ.

Вероятно, резорбирующая активность остеокластов может регулироваться посредством различных механизмов, что следует учитывать при разработке методов предотвращения и замедления костно-суставной деструкции у пациентов с РА.

Заключение

Таким образом, проведенное исследование показало, что воспалительная активность по данным УЗИ суставов наблюдается даже у пациентов, достигших клинической и функциональной ремиссии, причем прогрессирование деструктивного процесса ассоциировалось с персистированием синовита по данным сонографии. Больные с РРА имеют более высокие шансы достижения клинической и УЗ-ремиссии, чем пациенты с ДтРА.

Внедрение УЗ-технологий в клиническую практику позволяет более корректно оценивать активность заболевания и может способствовать повышению эффективности лечения РА.

ЛИТЕРАТУРА

- Насонов ЕЛ, Насонова ВА, редакторы. Ревматология: Национальное руководство. Москва: ГЭОТАР-Медиа;2008. 296. [Nasonov EL, Nasonova VA, editors. *Revmatologiya: Natsional'noe rukovodstvo*. Moscow: GEOTAR-Media;2008. 296.]
- Pap T, Distler O. Linking angiogenesis to bone of destruction in arthritis. *Arthritis Rheum*. 2005;52(5):1346–8. DOI: <http://dx.doi.org/10.1002%2Fart.21015>.
- Puolakka K, Kautiainen H, Mottonen T et al. Impact of initial aggressive drug treatment with a combination of disease-modifying antirheumatic drugs on the development of the work disability in early rheumatoid arthritis: a five-year randomized followup trial. *Arthritis Rheum*. 2004;50(1):55–62. DOI: <http://dx.doi.org/10.1002%2Fart.11436>.
- Каратеев ДЕ, Лучихина ЕЛ. Современные принципы лечения ревматоидного артрита: акцент на раннюю агрессивную терапию. Эффективная фармакотерапия. 2011;1:12–7. [Karateev DE, Luchikhina EL. *Sovremennyye printsipy lecheniya revmatoidnogo artrita: aktsent na rannyyu agressivnyuyu terapiyu*. *Effektivnaya farmakoterapiya*. 2011;1:12–7.]
- Smolen J, Landewe R, Breedveld F et al. EULAR recommendations for the management of rheumatoid arthritis with synthetic and biological disease-modifying antirheumatic drugs. *Ann Rheum Dis*. 2010;69(6):964–75. DOI: 10.1136/ard.2009.126532. Epub 2010 May 5.
- Brown AK, Quinn MA, Karim Z et al. Presence of significant synovitis in rheumatoid arthritis patients with disease-modifying antirheumatic drug-induced clinical remission: evidence from an imaging study may explain structural progression. *Arthritis Rheum*. 2006;54(12):3761–73. DOI: 10.1002%2Fart.22190.
- Balsa A, de Miguel E, Castillo C et al. Superiority of SDAI over DAS-28 in assessment of remission in rheumatoid arthritis patients using power Doppler ultrasonography as a gold standard. *Rheumatology (Oxford)*. 2010;49(4):683–90. DOI: 10.1093/rheumatology/kep442. Epub 2010 Jan 4.
- Ma M, Scott I, Kingsley H et al. Remission in Early Rheumatoid Arthritis. *J Rheumatol* 2010;37(7):1444–53.
- Taylor P, Steuer A, Gruber J et al. Comparison of ultrasonographic assessment of synovitis and joint vascularity with radiographic evaluation in a randomized, placebo-controlled study of Infliximab therapy in early rheumatoid arthritis. *Arthritis Rheum*. 2004;50(4):1107–16. DOI: <http://dx.doi.org/10.1002%2Fart.20123>.
- Jimenez-Boj E, Nobauer-Huhmann I, Hanslik-Schnabel B et al. Bone erosions and bone marrow edema as defined by magnetic resonance imaging reflect true bone marrow inflammation in rheumatoid arthritis. *Arthritis Rheum*. 2007;56(4):1118–24. DOI: <http://dx.doi.org/10.1002%2Fart.22496>.
- Fukae J, Isobe M, Kitano A et al. Radiographic prognosis of finger joint damage predicted by early alteration in synovial vascularity in patients with rheumatoid arthritis: potential utility of power Doppler sonography in clinical practice. *Arthritis Care Res (Hoboken)* 2011;63(9):1247–53. DOI: <http://dx.doi.org/10.1002%2Facr.20517>
- Brown AK, Conaghan PG, Karim Z et al. An explanation for the apparent dissociation between clinical remission and continued structural deterioration in rheumatoid arthritis. *Arthritis Rheum* 2008;58(10):2958–67. DOI: 10.1002/art.23945.
- Foltz V, Gandjbakhch F, Etchepare F et al. Power Doppler but not low-field MRI predict relapse and radiographic disease progression in rheumatoid arthritis patients with low disease activity. *Arthritis Rheum*. 2012;64(1):67–76. DOI: 10.1002/art.33312.
- Prevoo MLL, van Hoff MA, Kuper HH et al. Modified disease activity scores that include twenty-eight-joints counts. *Arthritis Rheum*. 1995;38(1):44–52. DOI: <http://dx.doi.org/10.1002%2Fart.1780380107>.
- Smolen J, Breedveld F, Schiff M et al. A simplified disease activity index for rheumatoid arthritis for use in clinical practice. *Rheumatology (Oxford)*. 2003;42:244–57. DOI: <http://dx.doi.org/10.1093%2Frheumatology%2F42.fkg072>.
- Kosinski M, Zhao SZ, Dedhiya S et al. Determining minimally important changes in general and disease-specific health-related quality of life questionnaires in clinical trials of rheumatoid arthritis. *Arthritis Rheum*. 2000;43(7):1478–87.

17. Van der Heijde D. How to read radiographs according to the Sharp/van der Heijde method. *J Rheumatol.* 2000;27(1):261–3.
18. Wakefield RJ, Balint PV, Szkudlarek M et al. Musculoskeletal ultrasound including definitions for ultrasonographic pathology. *J Rheumatol.* 2005;32(12):2485–7.
19. Peluso G, Michelutti A, Bosello S et al. Clinical and ultrasonographic remission determines different chances of relapse in early and long standing rheumatoid arthritis. *Ann Rheum Dis.* 2011;70(1):172–5. DOI: 10.1136/ard.2010.129924. Epub 2010 Nov 19.
20. Aletaha D, Ward M, Machold K et al. Remission and active disease in rheumatoid arthritis: defining criteria for disease activity states. *Arthritis Rheum.* 2005;52(9):2625–36.
21. Wakefield R, D'Agostino MA, Naredo E et al. After treat-to target: can a targeted ultrasound initiative improve RA outcomes? *Ann Rheum Dis.* 2012;71(6):799–803. DOI: 10.1136/annrheumdis-2011-201048. Epub 2012 May 5.
22. Jacobsson L, Hetland M. New remission criteria for RA: «modern times» in rheumatology not a silent film, rather a 3D movie. *Ann Rheum Dis.* 2011;70(3):401–3. DOI: 10.1136/ard.2010.145607.
23. Saleem B, Brown A, Keen H et al. Should imaging be a component of rheumatoid arthritis remission criteria? A comparison between traditional and modified composite remission scores and imaging assessments. *Ann Rheum Dis.* 2011;70(5):792–8. DOI: 10.1136/ard.2010.134445. Epub 2011 Jan 17.
24. Townes S, Furst D, Thenkondar A et al. The impact of tocilizumab on physical function and quality of life in patients with rheumatoid arthritis: a systemic literature review and interpretation. *Open Access Rheumatology: Research and Reviews.* 2012;4:87–92.
25. Smolen J, Aletaha D, Bijlma J et al. For the T2T Expert Committee. Treating rheumatoid arthritis to target: recommendations of an international task force. *Ann Rheum Dis.* 2010;69(4):613–7. DOI: 10.1136/ard.2009.123919. Epub 2010 Mar 9.
26. Saleem B, Brown A, Keen H et al. Disease remission state in patients treated with the combination of tumor necrosis factor blockade and methotrexate or with disease-modifying antirheumatic drugs. *Arthritis Rheum.* 2009;60(7):1915–22. DOI: 10.1002/art.24596.
27. Scire C, Montecucco C., Codullo V et al. Ultrasonographic evaluation of joint involvement in early rheumatoid arthritis in clinical remission: power Doppler signal predicts short-term relapse. *Rheumatology (Oxford).* 2009;48(9):1092–7. DOI: 10.1093/rheumatology/kep171. Epub 2009 Jun 26.
28. Smolen JS, Han C, van der Heijde DM et al. Active-Controlled Study of Patients Receiving Infliximab for the Treatment of Rheumatoid Arthritis of Early Onset (ASPIRE) Study Group. Radiographic changes in rheumatoid arthritis patients attaining different disease activity states with methotrexate monotherapy and infliximab plus methotrexate: the impacts of remission and tumor necrosis factor blockade. *Ann Rheum Dis.* 2009;68:823–7.
29. Aletaha D, Alasti F, Smolen JS. Rituximab dissociates the tight link between disease activity and joint damage in rheumatoid arthritis patients. *Ann Rheum Dis.* 2012;72(1):7–12. DOI: 10.1136/annrheumdis-2012-201970. Epub 2012 Aug 21.
30. Emery P, Genovese M, van Vollenhoven R et al. Less radiographic progression with adalimumab plus methotrexate monotherapy across the spectrum of clinical response in early rheumatoid arthritis. *J Rheumatol.* 2009;36(7):1421–41. DOI: 10.3899/jrheum.081018. Epub 2009 Apr 15.
31. Cohen S, Dore R, Lane N et al.; Denosumab Rheumatoid Arthritis Study Group. Denosumab treatment effects on structural damage, bone density, and bone turnover in rheumatoid arthritis: a twelve-month, multicenter, randomized, double-blind, placebo-controlled, phase II clinical trial. *Arthritis Rheum.* 2008;58(5):1299–309. DOI: 10.1002/art.23417.
32. Smolen J, Avila J, Aletaha D. Tocilizumab inhibits progression of joint damage in rheumatoid arthritis irrespective of its anti-inflammatory effects: disassociation of the link between inflammation and destruction. *Ann Rheum Dis.* 2012;71(5):687–93. DOI:10.1136/annrheumdis-2011-200395. Epub 2011 Nov 25.